BUTLLETÍ de l'Atenció Primària de Catalunya

CAMFiC societat catalana de medicina familiar i comunitària

CAS CLÍNIC

Open Acces
creative commons

ECOGRAFIA PULMONAR VS RADIOGRAFIA DE TÒRAX EN EL PACIENT AMB COVID-19

Merli Mateu Riu[1], Jordi Daniel Díez[2], Sara Vivanco Roig[1], Maria de las Nieves Carranza Bage[1] i Carlos Pons-Fuster Domenech[3]

[1] Metgessa Resident de Medicina Familiar i Comunitaria. CAP Salou

[2] Metge de Medicina Familiar i Comunitaria. CAP Salou

[3] Metge Resident de Medicina Familiar i Comunitaria. CAP Salou

Adreça per a correspondència: Merli Mateu Riu

Adreça electrònica: meriu.tgn.ics@gencat.cat

PARAULES CLAU

COVID-19, SARS-CoV2, Ecografia pulmonar, radiografia de tòrax, línies B, Salou.

RESUM

La pandèmia del SARS-CoV2 es segueix estenent ràpidament des de que va iniciar a Wuhan el Desembre del 2019. En aquest cas clínic d'un pacient SARS-CoV2 positiu es vol plasmar la importància i la utilitat de la ecografia pulmonar tant en el context actual com en el futur. Es fonamental que els professionals sanitaris aprenguin a realitzar-ne per detectar patologies pulmonars inclús abans de ser visibles en una radiografia.

INTRODUCCIÓ

El desembre de 2019 es van començar a descriure casos d'una nova malaltia, la manifestació principal de la qual és una pneumònia, que va rebre el nom de COVID-19 (coronavirus disease 2019), causada per una nova soca de coronavirus (SARS-CoV-2, sever acute respiratory syndrome coronavirus 2). Aquesta malaltia va ser declarada inicialment com a emergència de Salut Pública i posteriorment com a pandèmia global per l'Organització Mundial de la Salut.

La presentació clínica i complicacions de la COVID-19 s'han descrit a moltes poblacions de nombrosos països. Els pacients presenten principalment febre i tos, seguit d'astènia, dispnea i miàlgies. S'han observat alteracions a nivell de la radiografia de tòrax, així com alteracions analítiques: limfopènia, elevació de PCR, LDH, dímer D, enzims hepàtics i creatininkinasa.

Es presenta aquí el cas clínic d'un pacient no vacunat del CAP Salou que es va contagiar de COVID-19, amb la intenció de reflectir la importància de l'ús de la ecografia pulmonar entre professionals sanitaris sense necessitat d'ús d'una radiografia de tòrax.

INFORMACIÓ DEL PACIENT

Pacient de 40 anys que acudeix al Centre d'Urgències d'Atenció Primària de Salou per febre de 4 dies d'evolució amb màxima de 39ºC juntament amb tos i mucositat de vies altes. El pacient no presenta cap altra simptomatologia acompanyant. Nega contactes estrets amb persones amb SARS-CoV2 positiu. No presenta antecedents mèdics ni quirúrgics d'interès. No està vacunat contra SARS-CoV2.

TROBALLES CLÍNIQUES

Les constants són les següents: $SatO_2$ 96%, TA 145/82, FC 120 lpm, temperatura de 38ºC. Presenta bon estat general, eupneic. En l'auscultació pulmonar es presenta murmuri vesicular conservat amb bona entrada de aire sense sorolls. Es realitza Test d'antígens contra SARS-CoV2 ràpid amb resultat POSITIU.

AVALUACIÓ DIAGNÒSTICA

En aquell moment, es realitza Ecografia pulmonar amb quadrants 10, 11,12 amb >3 línies B. Desprès de la realització de l'ecografia pulmonar alterada, acompanyada de febre de 4 dies, es decideix derivació al Hospital Joan XXIII de Tarragona per valoració hospitalària. (Imatge 1)

El mateix dia es valorat pel Servei d'Urgències del Hospital Joan XXIII on es

Figura 1. Primera ecografia pulmonar. CUAP Salou. 2021.

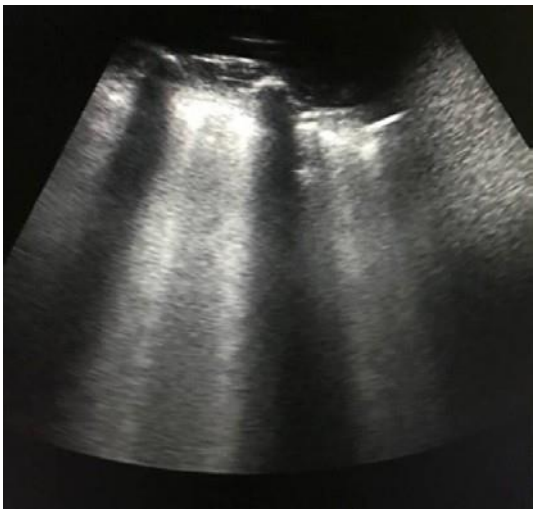

Figura 2. Radiografia de tòrax de la primera visita en urgències hospitalàries.

procedeix a realitzar exploració física, analítica, antígens en orina (per a pneumococ i legionel·la) i radiografia de tòrax, sense realització de gasometria arterial. En l'analítica destaquen uns valors de PCR 3.8mg/dL, LDH 285 U/L, limfòcits 0.67 10^9/L. La radiografia de tòrax es descrita sense infiltracions pulmonars ni condensacions en parènquima pulmonar. Després de descartar signes i símptomes d'alarma es decideix alta domiciliaria amb normes d'aïllament domiciliari. (Imatge 2)

SEGUIMENT I RESULTATS

Als 5 dies d'aïllament del pacient després del resultat positiu en el test d'antígens contra SARS-CoV2 ràpid l'equip assistencial de primària es posa en contacte amb el pacient per a fer seguiment. Telefònicament, el pacient explica persistència de febre > 38ºC juntament amb deposicions diarreiques amb taquipnea sense clara sensació dispneica. Aleshores es decideix citar-lo al CUAP (Centre Urgències Atenció Primària) de Salou el mateix dia per a valoració presencial.

A la valoració el pacient presenta una saturació basal de 93% associat a tiratge intercostal, taquipnea y pal·lidesa cutània. Es procedeix a realització d' ecografia pulmonar on es troba: >3 línies B en tots els camps pulmonars (en sedestació en camps posteriors, decúbit en anteriors). S'inicia oxigenoteràpia i es deriva a Urgències del Hospital Joan XXIII. (Imatge 3)

A Urgències el pacient arriba amb VMK-reservori, i es realitza una gasometria urgent: pH7.46, pO2 113 mmHg (amb reservori), pCO2 36.5 mmHg, Bicarbonat 26 mmol/l, EB 2.3, $SatO_2$ 98.9%, PaFi 225 mmHg. Es canvia llavors a oxigenoterapia a CNAF 50L 50%. Analíticament destaca: PCR 20.5 mg/Dl, LDH 952 U/l, D-Dímer 1259 ng/Ml. Seguidament, es realitza una radiografia de tòrax (Imatge 4) que mostra pneumònia

Figura 3. Segona ecografia pulmonar. CUAP Salou. 2021.

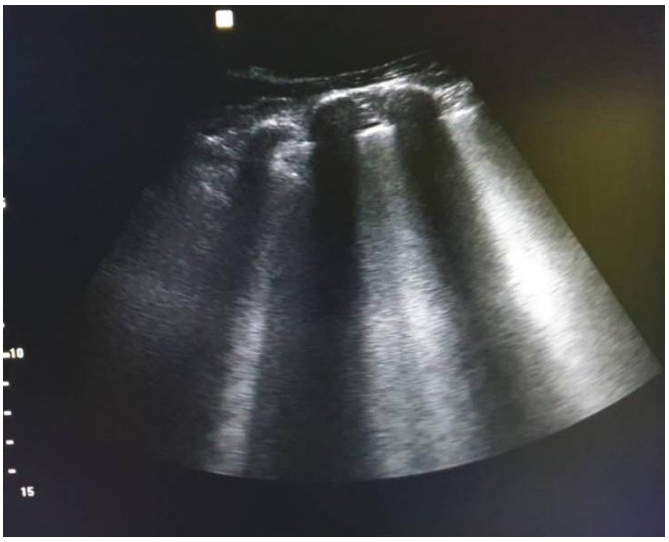

bilateral. Es comenta amb l'Unitat de Cures Intensives i es decideix ingrés a càrrec del seu servei.

DISCUSSIÓ

Aquest cas vol plasmar com en una ecografia pulmonar es pot visualitzar ja una certa afectació pulmonar i anticipar-se a donar tractament efectiu al pacient sense esperar a veure una afectació clara en una radiografia de tòrax. A més a més, de ser una prova innòcua evita la irradiació del pacient. És una prova d'imatge reproduïble, es pot realitzar a la capçalera del malalt o al domicili o a peu de carrer (ambulàncies), és dinàmica i sobretot pot obtenir, a temps real, una imatge

Figura 4. Radiografia d'urgències hospitalàries en la segona derivació. 2021.

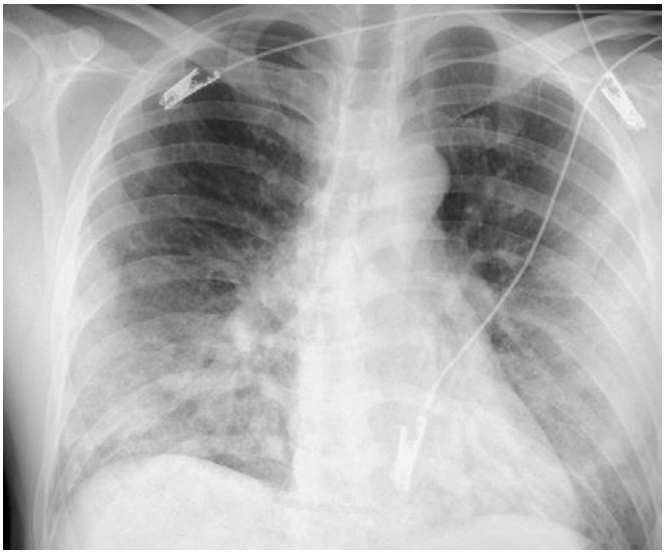

anatòmica en dues dimensions. En definitiva, és una prova molt accessible tant pel pacient com pel metge de família.

En la revisió bibliogràfica que hem fet, hem pogut determinar aspectes molt rellevants en relació a l'ecografia pulmonar. En una revisió Cochrane sobre les proves diagnòstiques per imatges de tòrax en la COVID-19[1] ens indica que la TC (Tomografia Computeritzada) de Tòrax és sensible i moderadament específica per al diagnòstic de la COVID-19, la Radiografia de tòrax és moderadament sensible i moderadament específica per al diagnòstic de la COVID-19, i que l'ecografia es sensible, però no específica per al diagnòstic de la COVID-19, així doncs, la TC toràcica i l'ecografia podrien tenir més utilitat per excloure la COVID-19 que per diferenciar la infecció per SARS-CoV2 d'altres causes de malaltia respiratòria.[1]

En relació a l'ecografia pulmonar en la COVID-19 els resultats han demostrat que l'ecografia diagnosticava correctament el 86,4% de les persones amb malaltia, però va diagnosti- car incorrectament en el 45 % dels pacients que no tenien la COVID-19.[1]

En relació a la radiografia de tòrax en la COVID-19 els resultats han demostrat que la radiografia diagnosticava correctament el 80,6% de les persones amb malaltia, però va diagnosticar incorrectament en el 28,5% dels pacients que no tenien la COVID-19.[1]

Realitzar un bon triatge dels pacients amb sospita de COVID-19 a l'atenció primària i en els serveis d'urgències es un repte desencadenat per la necessitat de la rapidesa en les decisions que s'han de prendre. En un entorn de recursos limitats, la decisió sobre la derivació hospitalària del pacient o be el seu seguiment i tractament en l'atenció primària és una molt important decisió que s'ha de fonamentar amb la valoració clínica del pacient i la realització de les proves d'imatge més eficients i accessibles. L'ecografia pulmonar ha estat la principal eina dels metges de família en el nostre entorn, després de la valoració clínica del pacient. La combinació de fenotips clínics i patrons ecogràfics pulmonars ha guiat al metge de família en el triatge correcte dels pacients amb COVID-19[2].

Els estudis futurs de proves diagnòstiques en la COVID-19 haurien d'incloure comparacions directes i aplicar les millor pràctiques per a la informació dels resultats.

BIBLIOGRAFIA

1. Islam N, Ebrahimzadeh S, Salameh J-P, Kazi S, Fabiano N, Treanor L, Absi M, Hallgrimson Z, Leeflang MMG, Hoo* L, vander Pol CB, Prager R, Hare SS, Dennie C, Spijker R, Deeks JJ, Dinnes J, Jenniskens K, Korevaar DA, Cohen JF, Van den Bruel A,Takwoingi Y, van de Wijgert J, Damen JAAG, Wang J, McInnes MDF, Cochrane COVID-19 Diagnostic Test Accuracy Group. Thoracic imaging tests for the diagnosis of COVID-19. Cochrane Database of Systematic Reviews 2021, Issue 3. Art. No.: CD013639. DOI: 10.1002/14651858.CD013639.pub4.
2. Scott J. Millington, MD; Seth Koenig, MD; Paul Mayo, MD; and Giovanni Volpicelli, MD. Lung Ultrasound for Patients With Coronavirus Disease 2019 Pulmonary Disease. DOI: https://doi.org/10.1016/j.chest.2020.08.2054[Critical Care How I Do It]chestjournal.org 205
3. Pedro Alcántara. GdT Cirugía Menor y Dermatología; Susana Aldecoa. Guía terapéutica semFYC. Presi-denta AGAMFEC; Magdalena Canals. GdT Urgencias y Atención Continuada; Laura Carbajo. GdT Innova-ción Tecnológica y Sistemas de Información. Tesorera semFYC; Anna Fernández. Vocal JMF; Remedios Martín. GPCYS. Secretaria semFYC; Mar Martínez. GdT Enfermedades Respiratorias; Ignacio Párraga. GdT Dislipemias. Vocal investigación; Ayose Pérez. GdT Urgencias y Atención Continuada, GdT Eco-grafía; Jesús Redondo. GdT Enfermedades Infecciosas; Rafael Rotaeche. GdT Medicina Basada en la Evidencia; Mara Sempere. GdT Utilización de Fármacos; Salvador Tranche. GdT Neurología. Presidente semfyc. ABORDAJE DEL PACIENTE CON COVID-19 EN ATENCIÓN PRIMARIA. Diciembre 2021.

Com citar l'article: Mateu Riu M, Daniel Díez J, Vivanco Roig S, Carranza Bage MN, Pons – Fuster Domenech C. Ecografia Pulmonar VS Radiografia de tòrax en el pacient amb el covid-19. But At Prim Cat 2022;40:13.