

Open Acces



Revisió científica:

Grup de Treball
d'Ecografia
de la CAMFiC

Revisió editorial:

Lurdes Alonso,
Grup d'Educació
Sanitària de la CAMFiC

Il·lustracions:

Joan Josep Cabré

Ecografies

Pepa Bertran, Pere Guirado, David Teixidó, Laura Conangla, Clara Alavedra i Lorena Díez

L'ecografia és una prova molt segura perquè no utilitza radiacions, sinó ones sonores. Serveix per veure els òrgans del cos.

Es pot realitzar a totes les edats i no hi ha cap malaltia ni medicació que ho impedeixi. Es pot fer portant marcapassos, pròtesi, desfibril·lador automàtic implantable (DAI), ulleres, pròtesi dental, etc. No cal signar cap consentiment informat.

Es fan ecografies de molts òrgans: fetge, melsa, pàncrees, ronyó, músculs, articulacions, tiroide, escrot, pulmó, cor, vasos sanguinis, pell, ull, nervis, mama, úter, ovaris, pròstata, etc.

L'exploració no és dolorosa ni incòmoda i acostuma a ser breu.

Després de l'ecografia, el metge o metgessa farà un informe escrit amb unes fotografies que s'han de fer arribar al professional que l'ha demanada.


Quina preparació cal?

Cal anar-hi net, amb roba fàcil de treure i sense collars.

La medicació habitual es pot prendre normalment, ja que no afecta la prova.

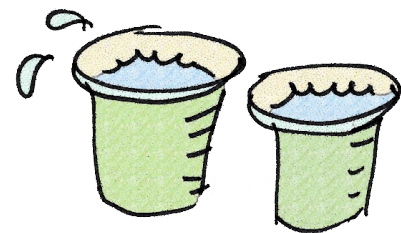
Només les ecografies abdominal i renal precisen una preparació especial:

- Abdominal: durant les 6 hores anteriors a la prova cal estar en dejuni d'aliments,



però sí que es poden beure líquids o infusions. Tampoc no es pot fumar ni mastegar xiclet.

- Renal i de pròstata: cal beure mig litre d'aigua (dos gots d'aigua plens) una hora i mitja abans de la prova (la bufeta de l'orina ha d'estar plena per poder fer la prova). Durant les 2 hores anteriors a la prova no s'ha d'orinar.
- Ecografia ginecològica: per a dones que no han tingut relacions sexuals, cal la mateixa preparació que per a l'ecografia renal.



A l'atenció primària sovint es realitza una ecografia abdominal i una ecografia renal simultàniament, en aquest cas cal dejuni i haver begut aigua.

Com citar l'article:

Bertran P, Guirado P, Teixidó D, Conangla L, Alavedra C, Díez L. Ecografies. But At Prim Cat 2018;36:33