

# Tumoración de la ingle de un paciente joven

## » Autores

**Dr. M. Soler Pont , Dra. D.K. Abelló Bottomley, Dra. M. Vidal Cambra.**  
ABS Baix Penedès Interior

## » Correctoras

Montserrat Andreu y Lurdes Alonso

## » Correspondencia

**Marc Soler Pont**

Correo electrónico: [soler71@gmail.com](mailto:soler71@gmail.com)

Publicado: 1 de febrero del 2011

Soler Pont, Marc; Vidal Cambra, Magda and Abelló Bottomley, Deborah K. (2011) "Tumoración en la ingle de un paciente joven", Vol 29: Iss 1, Article 3.

Available at: <http://pub.bsalut.net/butlleti/vol29/iss1/3>

Este es un artículo de Open Access distribuido según licencia de Creative Commons (<http://creativecommons.org/licenses/by-nc-nd/2.5/es/>)

<http://pub.bsalut.net/butlleti/vol29/iss1/3>

## INTRODUCCIÓN

Las consultas por problemas dermatológicos son muy frecuentes en la Atención Primaria. A pesar de que en muchas ocasiones se puede resolver o bien orientar el caso, en algunas ocasiones, a causa de las características de la patología y su baja incidencia, el diagnóstico y posterior manejo queda fuera del ámbito de la consulta de atención primaria.

## DESCRIPCIÓN DEL CASO

Paciente de 38 años sin alergias medicamentosas conocidas, con antecedentes personales de obesidad, amigdalectomía, cervicalgias y lumbalgias. Se presenta en la consulta refiriendo dolor muscular a nivel pectoral derecho de larga evolución de carácter intermitente y que ha empeorado últimamente. El dolor aumenta con la respiración profunda, responde parcialmente a analgésicos y antiinflamatorios y se acompaña de tos no productiva. El paciente es fumador de quince paquetes/año a aunque lleva tres semanas sin fumar. No refiere fiebre.

En la exploración física presenta una disminución del murmullo vesicular a nivel basal derecho con percusión normal y aumento del tono de la musculatura pectoral derecha, la palpación y movilización del que desencadenan dolor, siendo el resto de la exploración anodina.

Después de realizar el diagnóstico de contractura muscular del pectoral derecho, de dar los consejos pertinentes y tratamiento antiinflamatorio se solicita una radiografía posteroanterior y lateral de tórax además de una espirometría con test broncodilatador, con la intención de descartar otros posibles diagnósticos, entre ellos una enfermedad pulmonar obstructiva crónica incipiente.

En la siguiente visita las radiografías muestran contornos mediastínicos, índice cardiotorácico y parénquima pulmonar dentro de los límites de la normalidad. Paquipleuritis derecha con pinzamiento del seno costofrénico. La espirometría muestra un patrón mixto con FEV1 78%, FVC 76%, FEF25-75 del 84%, índice de Tiffeneau 80.38 y una prueba broncodilatadora negativa. Mientras se está haciendo la derivación al neumólogo para valorar la paquipleuritis descrita, el paciente comenta la presencia de un "bultoma" a nivel de la ingle izquierda. Comenta que se ha intervenido en tres ocasiones pero que le vuelve a salir. En la nueva exploración física se objetiva una lesión del tamaño de una cereza grande, pedunculada, del mismo color de la piel del paciente situada en la entepierna izquierda. Con la impresión diagnóstica de dermatofibroma gigante se deriva al paciente a cirugía menor para escisión y estudio anatomopatológico de la lesión.

Días después, a causa de la primera cura después de la intervención, se revisa el informe de Anatomía Patológica de la historia clínica y se comprueba que el resultado aún no está. Lo que sí que figura es el resultado de la intervención anterior (en las otras dos ocasiones las operaciones se realizaron en centros externos).

El informe lee así:

- DERMATOFIBROSARCOMA PROTUBERANS. MARGEN DE RESECCIÓN AFECTADO.

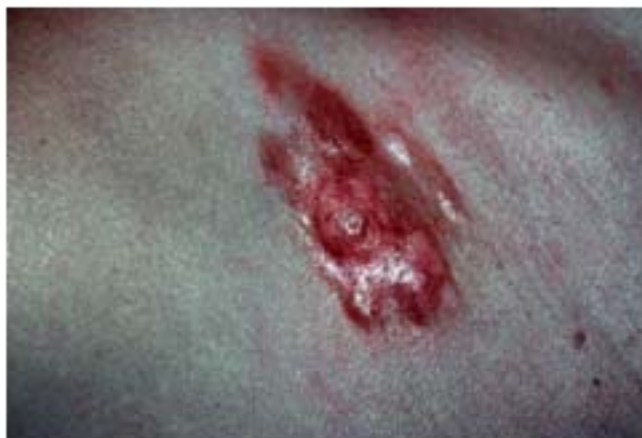DESCRIPCIÓN: Se recibe fragmento hístico en formol procedente de la zona inguinal. Mide 35x30 mm. Es de coloración amarillenta con superficie irregular. En el corte se observa superficie

blanquecina y de consistencia elástica. Se toman muestras representativas en parafina para estudio histológico.

MICROSCÓPICAMENTE Se observa lesión formada por células alargadas formando un patrón en rueda de carro en medio de un estroma mixoide y margen de resección de aspecto infiltrante. Se observan aisladas mitosis. Se observa positividad para CD34, CD68 y vimentina NOTA— Recomendamos escisión completa de la lesión.

La nueva anatomía patológica coincidió con la anterior incluida la afectación de los márgenes de resección.

**Figura 1: Dermatofibrosarcoma**



Aparece de forma más frecuente en tronco y zona proximal de extremidades, 50-60% de los casos, el resto de los casos se suelen encontrar en extremidades 35%, y finalmente un 10-15% en la cabeza y el cuello<sup>3</sup>.

La afectación ganglionar es infrecuente y las metástasis sistémicas también a pesar de que pueden aparecer después de varias recidivas locales<sup>2</sup>. Las recidivas locales aparecen en un 11-20% de los casos y suelen hacerlo en los tres primeros años después del tratamiento quirúrgico<sup>3</sup> a pesar de que un 25% lo pueden hacer más allá de los 5 años después del tratamiento<sup>4</sup>. Metastatiza en un 5% de los casos: un 1% vía linfática a ganglios regionales, el 4% restante vía hemática básicamente a pulmón pero también puede afectar a cerebro, hueso y corazón<sup>3,4</sup>.

En la palpación la lesión es firme y está unida a los tejidos subcutáneos<sup>1</sup>.

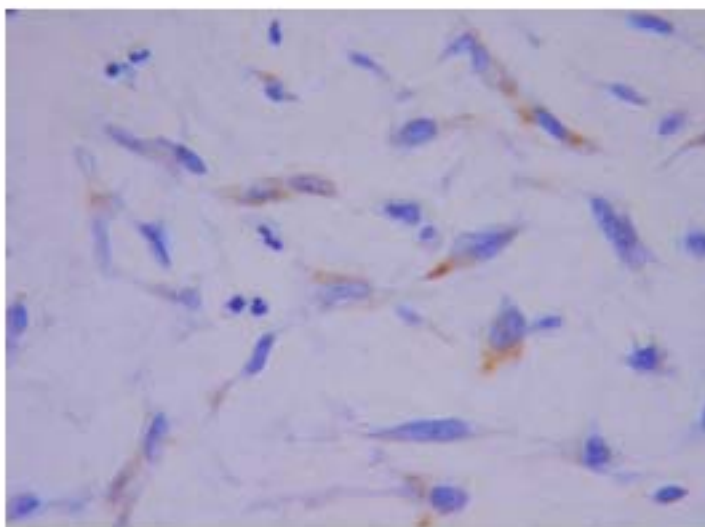
Clínicamente hay que hacer el diagnóstico diferencial<sup>2</sup> con el dermatofibroma también denominado histiocitoma fibroso que suele presentarse como una pápula o nódulo firme de uno a dos centímetros pigmentado, exofítico o no, y que suele localizarse en extremidades inferiores de mujeres adultas<sup>5</sup>; la cicatriz queloide que se presenta en forma de placas duras al tacto, rojas o rosadas que sobrepasan los límites de la cicatriz original y suelen encontrarse en la zona superior del tronco y brazos<sup>5</sup>; el melanoma maligno amelanótico que se caracteriza por la falta de pigmento lo que dificulta su diagnóstico<sup>5</sup>; las metástasis cutáneas de carcinoma usualmente nódulo o placa elevada solitarios o múltiples de color rojo o rosado y de consistencia dura<sup>6</sup>; la morfea que se presenta como un

endurecimiento y engrosamiento crónico de la piel con el centro blanquecino y los bordes violetas<sup>5</sup> y el linfoma que puede presentarse en forma de pápula o nódulo únicos o múltiples de tonalidades diferentes asociados usualmente a un cuadro sistémico.

En el estadio precoz se puede diagnosticar por error como un tumor benigno y resecarse de manera incorrecta<sup>1</sup>.

Debido a su rareza y las diferentes formas de presentación normalmente es necesaria la realización de una biopsia para alcanzar un diagnóstico,<sup>4</sup>. Sus características anatomopatológicas quedan descritas en el informe anatomopatológico del caso y pueden observarse en la **figura 2**.

**Figura 2:** anatomía patológica



## REFLEXIÓN

Hay varias reflexiones posibles, supongo que cada lector sacará las suyas. A nivel personal creo que las posibles diferentes presentaciones, la baja incidencia, las peculiaridades de cada paciente y la conocida presión que nuestro nivel asistencial sufre, hacen que la presencia de esta lesión que puede ser nodular, indurada, de crecimiento lento, de coloración gris-eritematosa o gris-azulada<sup>5</sup>, o incluso ulcerada, atrofiada o no, en una consulta de primaria, sea un reto para cualquier profesional. El hecho de conocerla puede ayudar a dar soporte al paciente y a agilizar los trámites entre los diferentes niveles asistenciales con el consecuente beneficio que esto comporta para todos.

## AGRADECIMIENTOS

Los autores agradecen la colaboración del Dr. Vives y el Servicio de Dermatología del Hospital Sant Pau y Santa Tecla de Tarragona así como la colaboración de la Dra. Àngels Lerín y el Servicio de Anatomía Patológica del Hospital Comarcal de El Vendrell.

## BIBLIOGRAFIA

- 1 Bologna, Jorizzo, Rapini. Dermatología. Neoplasias cutáneas.2004: (2)1876-1877. Elsevier. Madrid.
- 2 Dermatofibrosarcoma protuberans. Drs. E. Herrera, A. Tejera y A. Matilla Tema 25
- 3 NHS Evidence- Skin Disorders Specialist Collection. Publisher: DermNet NZ, New Zealand Dermatological Society- Publication type: Reference material: Dermatofibrosarcoma protuberans. Dr Vania Sinovich MBChB FRACP, Dept of Dermatology Health Waikato.
- 4 Dermatofibrosarcoma Protuberans: Multimedia. MD Chih-Shan Jason Chen, MD Daniel Mark Siegel.
- 5 Atlas Doia de Dermatologia. Trobable a la web <http://www.dermis.net>
- 6 Fitzpatrick, Johnson, Polano, Suurmond, Wolff. Atlas de Dermatologia Clínica.