

Apendagitis epiploica

» Autores

Gisela Solsona Tomàs¹
Carles Albaladejo Blanco²

¹ Residente de 4º año de Medicina de Familia y Comunitaria (MFIC), Área Básica de Salud Llefià. Centro docente de MFIC. Badalona, Barcelona, España.

² Tutor de Medicina de Familia y Comunitaria (MFIC), Área Básica de Salud Llefià. Centro docente de MFIC. Badalona, Barcelona, España.

» Correctores

Emili Gené y Ernest Vinyoles

» Correspondencia

Gisela Solsona Tomàs
Correo electrónico: gisela.solsona@gmail.com

Publicado: 1 de febrero del 2011

Solsona Tomàs, Gisela and Albaladejo Blanco, Carles (2011) "Apendagitis epiploica primaria", Vol 29: Iss 1, Article 2. Available at: <http://pub.bsalut.net/butlleti/vol29/iss1/2>

Este es un artículo de Open Access distribuido según licencia de Creative Commons (<http://creativecommons.org/licenses/by-nc-nd/2.5/es/>)

INTRODUCCIÓN

La apendagitis epiploica consiste en la inflamación de los apéndices epiploicos del tejido adiposo del colon, como consecuencia de su torsión o de la trombosis de la vena de drenaje. Se puede manifestar con dolor en cualquier localización del abdomen, aunque preferentemente se focaliza en fosa ilíaca izquierda. Su tratamiento es conservador y tiene un pronóstico excelente; por este motivo, a pesar de ser una entidad relativamente infrecuente, hay que tenerla presente dentro del diagnóstico diferencial del dolor abdominal agudo, ya que puede condicionar la actitud terapéutica posterior.

DESCRIPCIÓN DEL CASO

Motivo de consulta:

Hombre de 35 años que consulta por dolor abdominal.

Antecedentes patológicos:

- Sobrepeso.
- Hipertrigliceridemia familiar en tratamiento con fibratos.
- Trastorno bipolar en tratamiento con litio.
- Apendicectomía.

Enfermedad actual:

El paciente consultó en urgencias hospitalarias por dolor abdominal sordo, no irradiado, a nivel de flanco y fosa ilíaca izquierda, de 48 horas de evolución. Negaba fiebre, náuseas o vómitos, cambios en el ritmo deposicional y/o clínica urológica.

Exploración física:

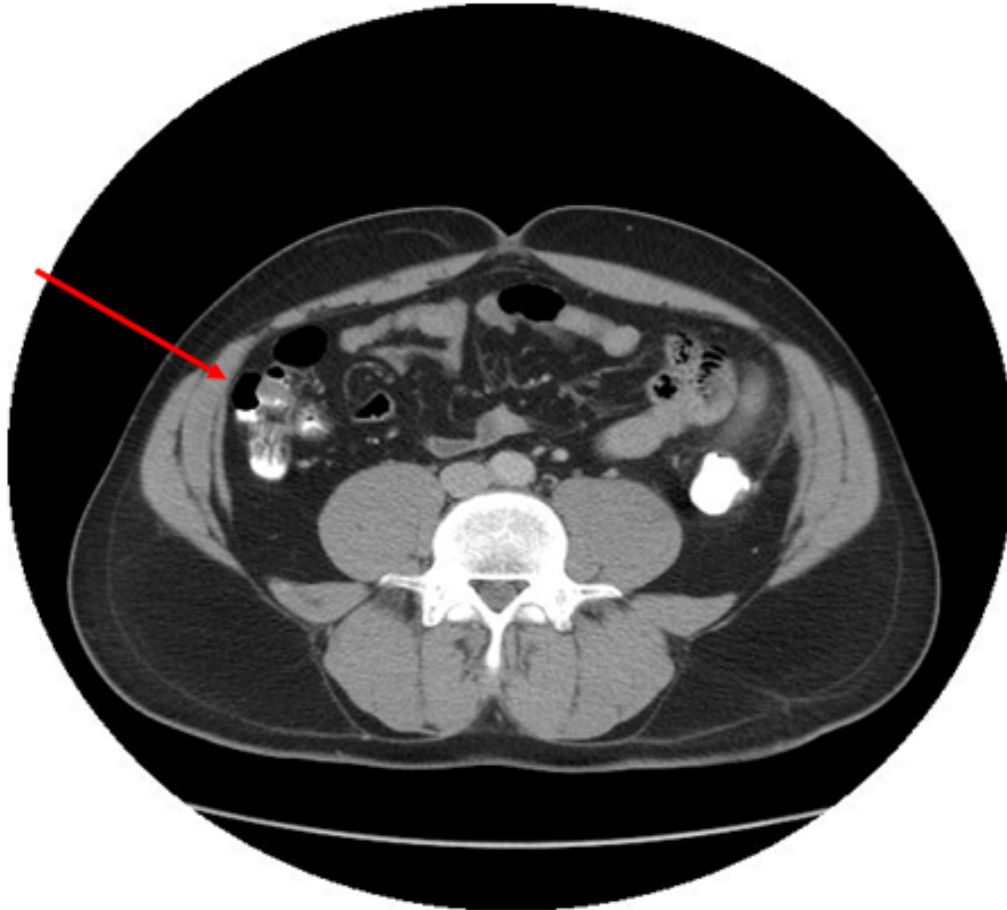
En la exploración, el paciente presentaba un buen estado general, afebril y con presión arterial de 110/70 mmHg. Destacaba un dolor selectivo en la palpación en flanco y fosa ilíaca izquierda con signos de irritación peritoneal. El resto de la exploración fue anodina.

Pruebas complementarias y tratamiento:

Se realizó analítica que mostró leve leucocitosis (13.700 leucocitos/mL), siendo el resto, con función hepática y renal, estrictamente normal. El urinálisis también fue normal. La radiografía de abdomen mostraba aire y heces en el marco cólico. El paciente permaneció en observación unas horas y debido a la persistencia del dolor, se decidió realizar una tomografía axial computerizada (TAC) abdominal con contraste que mostró: aumento de densidad y reticulación de la grasa peritoneal a nivel del sigma proximal con una zona central más densa y un círculo hipodenso (grasa) alrededor del cual es más evidente la reacción inflamatoria, hallazgos compatibles con apendagitis epiploica (**figura 1**).

Figura 1.

TAC abdominal inicial: se observa un aumento de densidad y reticulación de la grasa peritoneal a nivel del sigma proximal con una zona central más densa y un círculo hipodenso (grasa) alrededor del cual es más evidente la reacción inflamatoria, hallazgos compatibles con apendagitis epiploica.



De acuerdo con el diagnóstico clínico-radiológico de apendagitis aguda, se pautó tratamiento médico conservador con analgésicos y antiinflamatorios orales.

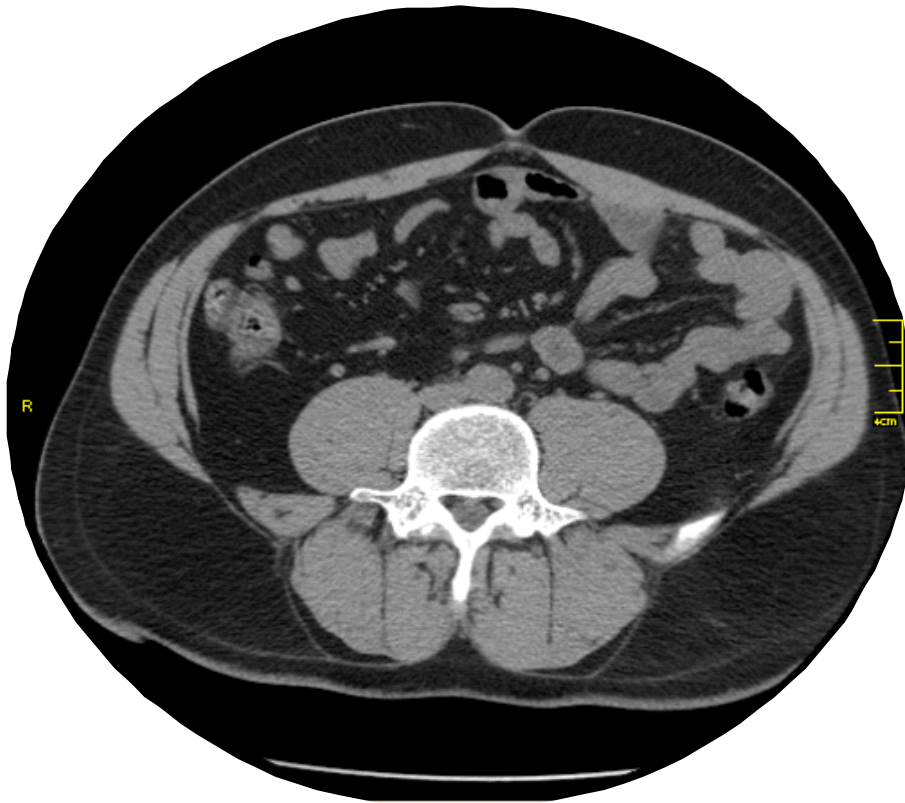
Evolución:

Se realizó el seguimiento en la consulta de atención primaria: a las 24 horas del alta hospitalaria persistía el dolor en hemiabdomen inferior izquierdo con signos de irritación peritoneal, al tercer día había mejorado y, al cabo de una semana, ya estaba totalmente asintomático de manera que se retiró la medicación.

A los 3 meses del episodio agudo, se realizó -vía ambulatoria- una TAC abdominal de control, también con contraste, que evidenciaba la completa resolución radiológica del proceso antes mencionado (**figura 2**).

Figura 2.

TAC abdominal de control: resolución completa del proceso inflamatorio pericolónico.



DISCUSIÓN

Los apéndices epiploicos son estructuras de tejido adiposo subseroso, de morfología peduncular y digitiforme que se localizan en la superficie serosa del colon protuyendo hacia la cavidad abdominal. Se localizan desde el ciego hasta la unión rectosigmoide en un número aproximado de 100 a 150 (siendo de mayor volumen los localizados en colon descendente y sigmoide). Se desconoce su función exacta aunque se cree que puede ser variada: soporte a la peristalsis, como reservorio de sangre y depósito energético, ayuda en procesos inflamatorios, etc. En condiciones normales no se visualizan en los estudios de imagen ya que se confunden con la grasa peritoneal, solo se visualizan si están inflamados o en presencia de ascitis, hemoperitoneo o inyección de contraste intraabdominal.

Los apéndices epiploicos son vascularizados a través de un pedículo estrecho mediante una o dos arteriolas aferentes y una sola vena de drenaje. La apendagitis epiploica primaria es un proceso inflamatorio de origen vascular debido a la torsión de estos apéndices sobre sí mismos o bien por la trombosis de su vena de drenaje, produciéndose, en consecuencia, una isquemia y/o infarto de esta estructura adiposa. Así mismo, su inflamación puede ser secundaria a otros procesos vecinos como es una diverticulitis de colon. La obesidad y el sobrepeso se consideran factores de riesgo ya que aumentan su número y medida. Debido a que se movilizan dentro de la cavidad abdominal, la actividad física y los cambios posturales también pueden facilitar su torsión. Las comidas abundantes pueden predisponer a la trombosis de la vena de drenaje debido a una ectasia venosa esplácnica. La

apendagitis epiploica se puede encontrar a cualquier edad pero se ha observado una predilección por adultos jóvenes y por sexo masculino. Históricamente, se solía diagnosticar en el mismo acto quirúrgico o posteriormente, a partir del estudio histológico de la pieza quirúrgica. No obstante, actualmente existe un aumento de su incidencia debido al desarrollo de las técnicas de imagen y su aplicación masiva en el estudio del dolor abdominal agudo.

Clínicamente suele manifestarse como un dolor abdominal de inicio súbito, de relativa intensidad, muy bien localizado, normalmente a nivel de flanco y fosa ilíaca izquierda, dependiendo de la localización del apéndice afectado. En ocasiones, se puede acompañar de náuseas y distensión abdominal. Habitualmente el estado general está conservado y no se acompaña de vómitos ni de alteraciones del ritmo deposicional. En la exploración física destaca un dolor muy selectivo a la palpación y ocasionalmente con signos de irritación peritoneal. A veces, incluso, se puede palpar una pequeña masa abdominal o zona empastada. Cuando se localiza en el hemiabdomen inferior izquierdo plantea el diagnóstico diferencial con la diverticulitis aguda y cuando se localiza en el lado derecho con la apendicitis aguda.

La analítica suele ser normal aunque puede mostrar una discreta leucocitosis y/o elevación de los reactantes de fase aguda.

Respecto a las pruebas de imagen, la ecografía o la TAC abdominal suelen ser suficientes para su diagnóstico. No obstante, la ecografía abdominal depende más de la experiencia del explorador y, en pacientes obesos y/o localizaciones profundas, puede ser difícil identificar el foco inflamatorio. Por este motivo, la TAC abdominal se considera la prueba de elección, mostrando característicamente una masa ovoide de densidad grasa con un círculo periférico hiperdenso. La Resonancia magnética podría ser un excelente método diagnóstico para esta entidad debido a su gran resolución por el tejido adiposo, pero su uso se ve limitado debido a la menor disponibilidad en los servicios de urgencias y su coste más elevado.

El tratamiento es conservador, a base de reposo y analgésicos. Suele tener un curso benigno con un pronóstico excelente, ya que la curación es la norma. Excepcionalmente puede llegar a complicarse en forma de obstrucción, invaginación o perforación colónica y precisar entonces un abordaje quirúrgico. En conclusión, la apendagitis epiploica es una entidad relativamente infrecuente pero que debe tenerse presente dentro del diagnóstico diferencial del dolor agudo en el hemiabdomen inferior, especialmente en el hombre joven. Creemos que su conocimiento por parte del médico de familia es importante ya que –a parte de la posible confusión semántica con la apendicitis- una vez realizado el diagnóstico mediante pruebas de imagen, permite informar sobre su curso autolimitado y realizar el seguimiento desde la atención primaria.

BIBLIOGRAFÍA

1. Angulo E, Mayayo E, Yagüe D. Apendagitis epiploica aguda: hallazgos en la ecografía y la tomografía computarizada. *Emergencias*. 2010; 22(1):77-8.
2. Poves I, Català J, Miquel S, Pernas JC, Ballesta C. Apendagitis epiploica primaria. *Rev Clin Esp*. 2004; 204(1):43-7.
3. Varela C, Fuentes M, Rivadeneira R. Procesos inflamatorios del tejido adiposo intraabdominal, causa no quirúrgica de dolor abdominal agudo: hallazgos en tomografía computada. *Rev Chil Rad*. 2004; 10(1):28-34.
4. Sayago-Castro D. Torsión de un apéndice epiploico. Reporte de 2 casos: Características ecográficas y tomográficas. *Acta Médica Costarricense*. 2002; 44(1):34-35.
5. González A, García I, Álvarez D, Rizzo A, García JL, Pérez P. Apendagitis epiploica como etiología del dolor abdominal agudo. *Rev Esp de Enferm Dig*. 2008; 100(11):799-807.